Rev Bras Reprod Anim, Belo Horizonte, v.32, n.3, p.182-190, jul./set. 2008. Disponível em www.cbra.org.br

Prolapso total ou parcial de vagina em vacas não gestantes: uma nova modalidade de patologia?

Total or partial vaginal prolapse in the non pregnant cow - is it a new type of pathology?

Nereu Carlos *Prestes*[1], Carla Fredrichsen *Moya*, Marcelo *Piagentini*, Luciana da Silva *Leal*

Departamento de Reprodução Animal e Radiologia Veterinária da Faculdade de Medicina Veterinária e Zootecnia, UNESP, Botucatu, SP, CEP 18618-000, Brasil.
[1]Correspondência: nereu@fmvz.unesp.br.

Resumo

O prolapso total e o parcial da vagina, na espécie bovina, sempre estiveram associados ao período final da gestação, podendo evoluir para prolapso uterino pós-parto. A proposta do presente artigo é discutir uma patologia obstétrica clássica, que afeta especialmente as vacas gestantes, independentemente de raça, e o surgimento de processos idênticos de causas multifatoriais em vacas de elite não gestantes, particularmente das raças Nelore e Brahman. Discutem-se também as formas de tratamento consolidadas e possíveis métodos alternativos para minimizar ou corrigir o problema. Em termos conceituais, trata-se de uma nova patologia da reprodução.

Palavras chave: prolapso vaginal, vaca, não gestante, colheita de oócitos.

Abstract

The total and partial vaginal prolapses in the bovine have always been associated with the final period of pregnancy and can evolve to a post-partum uterine prolapse. The aim of this article is to discuss this classical obstetric pathology that affects pregnant cows regardless of the breed and also to discuss the appearance of similar entity with multifactorial causes in non pregnant cows, particularly in Nelore and Brahman elite breed. Consolidated treatments and possible alternative methods to minimize or correct the problem are reported. In conceptual terms, we are facing a new reproductive pathology.

Keywords: *vaginal prolapse, non pregnant cow, oocytes collection.*

Introdução

O prolapso total ou parcial da vagina é descrito na literatura como uma patologia da gestação acometendo preferencialmente bovinos e pequenos ruminantes, sendo rara na porca, égua, cadela e gata.

A espécie canina é a única que apresenta prolapso parcial ou total da vagina sem relacionar-se com a gestação. Para Shaefers-Okkens (2001), o prolapso vaginal ocorre em ruminantes envolvendo a parede inteira e às vezes a bexiga. Nas cadelas, prefere-se o termo hiperplasia, edema vaginal ou exteriorização de dobra vaginal, sendo uma condição que pode ocorrer em animais jovens. As raças predisponentes são Boxer, Bulldog, Bull Mastiff, Mastin Napolitano, Dálmatas, Dobermanns e animais de porte grande de pele solta. A hiperplasia vaginal de cadelas é um evento que ocorre durante a fase folicular e está relacionada com os níveis de estrógeno, tornando-se patológico quando a vascularização e o edema são exagerados. Estas alterações, aliadas ao relaxamento dos ligamentos, permitem a exteriorização de porções específicas da parede ou de todo o vestíbulo vaginal, exibindo o meato urinário externo. Na mucosa exposta, podem ocorrer traumatismos, ressecamento, lacerações superficiais ou profundas, necrose de grau variado, perda tecidual e automutilação.

Em bovinos, as causas dessa patologia são o relaxamento exagerado do sistema de fixação da vagina, principalmente em fêmeas idosas, piso do estábulo excessivamente inclinado, transportes em que os animais são sacudidos demasiadamente, defeitos anatômicos, distúrbios hormonais, obesidade, inflamações na região da vulva e do reto e predisposição hereditária (Grunert *et al.*, 1977; Roberts, 1979; Grunert e Birgel, 1989; Toniollo e Vicente, 1995; Prestes e Landim-Alvarenga, 2006). O desenvolvimento do prolapso é progressivo. Inicia-se com a exposição intermitente de uma parte da mucosa vaginal, dependendo de o animal estar em estação ou em decúbito. Isso leva ao ressecamento da mucosa, que se torna irritada e inflamada, evoluindo para a exposição de massa ainda maior (Drost, 2007).

O prolapso vaginal em vacas se dá em um primeiro momento no terço final da gestação, podendo ocorrer no pós-parto imediato. No final da gestação, a combinação do relaxamento dos ligamentos pélvicos e perineais, induzidos pelos hormônios que predominam nesta fase, associado ao aumento do tamanho uterino gravídico, leva ao prolapso, especialmente quando o animal está deitado. A predisposição hereditária desta

Recebido: 19de junho de 2008
Aprovado para publicação: 6 de março de 2009

condição está relacionada a algumas raças bovinas. No entanto, a obesidade, a presença de múltiplos fetos e traumas prévios na região perineal também contribuem para o aparecimento do problema. O prolapso vaginal é mais comum em pluríparas do que em primíparas, e a recidiva em uma gestação subsequente é quase certa, conforme ilustra a Fig.1 (Risco *et al*., 1984; Momont, 2005).

Figura 1. Fotografia de prolapso cérvico-vaginal em vaca gestante, podendo ser constatado o tampão mucoso.

A classificação baseia-se na severidade e na duração do processo. Prolapso vaginal de grau I envolve apenas o assoalho vaginal e ocorre apenas quando o animal está deitado (Youngquist, 1997; Wolfe e Carson, 1998). Caso não seja efetuado o tratamento, a mucosa torna-se irritada e inflamada, e o animal pode ter dificuldades de micção. No prolapso de grau II, a mucosa vaginal e a bexiga ficam continuamente protusas externamente aos lábios vulvares. No grau III, o prolapso envolve a cérvix, bem como a vagina e a bexiga, com exteriorização constante dessas estruturas. No grau IV, há extensa necrose causada pela exposição crônica da mucosa vaginal e cervical. Nos casos mais graves, existe a probabilidade de ocorrência de problemas sistêmicos, como peritonite, e o desenvolvimento de aderências aumenta, diminuindo as chances de sobrevivência fetal (Momont, 2005).

O diagnóstico da enfermidade é obvio, contudo a palpação retal deve ser realizada para determinar a viabilidade fetal e a localização da bexiga. A ultrassonografia pode ser realizada, juntamente com a palpação, caso o diagnóstico da viabilidade fetal ou do posicionamento da bexiga seja incerto. O tratamento objetiva o retorno da vagina, cérvix e bexiga para sua localização anatômica normal e a manutenção das estruturas acometidas na posição de origem (Purohit, 1998).

Muitas técnicas são descritas para o tratamento do prolapso, porém nenhuma é ideal para todas as situações, sendo algumas modificações necessárias em determinadas circunstâncias (Hudson, 1980; Youngquist,

1997; Wolfe e Carson, 1998). Toda intervenção cirúrgica é precedida pela anestesia epidural. Para o prolapso de grau I observado um mês antes do parto, apenas uma vulvoplastia empregando a técnica de Caslick é suficiente. A rima vulvar precisa ser aberta antes do parto, e a sutura deverá ser refeita logo após o nascimento para evitar a recidiva do prolapso (Roberts, 1986). Nas fêmeas com prolapso de grau II ou mais ou que estão nas proximidades do parto emprega-se a sutura de Bühner, que deverá ser removida no momento do nascimento do bezerro (Youngquist, 1997). Resta ainda como uma opção a sutura tipo Flessa (Fig. 2) conforme descrito por Prestes e Landim-Alvarenga (2006). Se nenhuma causa específica, como trauma, for identificada, a condição deverá ser considerada como um defeito genético, e a vaca e sua progênie terão que ser retiradas do rebanho (Momont, 2005).

O prognóstico depende da severidade da patologia. Como a maioria dos prolapsos ocorre no final da gestação, a vaca deverá ficar em observação e, aos primeiros sinais de trabalho de parto, a sutura deverá ser desfeita (Drost, 2007).

Figura 2. Fotografia da sutura tipo Flessa aplicada em vaca não gestante que exibia prolapso cérvico-vaginal crônico o qual provocou uma laceração perineal de segundo grau delimitada na área tracejada.

Relato de casos

Nos últimos anos, têm aumentado a casuística e os relatos da ocorrência de prolapsos vaginais em graus variáveis em vacas não gestantes, independente da fase do ciclo estral, sendo que muitos são de caráter permanente e crônico com sérias implicações reprodutivas (Fig. 3). Tem sido observada uma predominância desta nova manifestação de prolapso particularmente nas raças Brahman e Nelore, em animais de diferentes idades, incluindo novilhas. A casuística avaliada teve sua origem em diversas regiões do Brasil.

Inicialmente, foi constatado pela anamnese que havia uma única coincidência entre as vacas atendidas: todas estavam sendo submetidas à colheita de oócitos pela técnica de punção ovariana guiada por ultrassonografia transvaginal. O aumento do número de casos atendidos permitiu concluir que a origem do processo era multifatorial, não sendo exclusivamente associado à punção ovariana via transvaginal. Foram observados casos em novilhas que ainda não estavam em manejo reprodutivo. Foi também constatado que tanto animais criados extensivamente como animais de elite faziam parte da casuística.

Figura 3. Fotografia de vaca de elite exibindo prolapso cérvico-vaginal crônico e laceração perineal.

A ocorrência desta entidade em animais criados extensivamente, excluindo uma predisposição genética, é de difícil explicação, já os animais estabulados, em consequência do regime alimentar e do sedentarismo, acumulam gordura em excesso, provocando aumento de pressão intrapélvica e sobre o períneo, principalmente quando estão em decúbito e em ambientes de reduzidas dimensões. A pressão excessiva provoca a exposição da mucosa vaginal que, em contato com a cama das mais variadas origens, como bagaço de cana, serragem ou palha de arroz, pode levar a uma irritação local e ao desenvolvimento de uma vaginite. Isto pode ocorrer com maior facilidade quando os constituintes da cama e fezes, aderindo à mucosa vaginal, são levados para dentro da vagina com o recolhimento da parte prolapsada ao animal se levantar. Nestes casos, é comum encontrar resíduos em decomposição na vagina. A inflamação aumenta os esforços expulsivos dos corpos estranhos, determinando a exteriorização de segmentos ainda maiores da mucosa vaginal (Fig. 4).

Figura 4. Fotografia mostrando a presença de fezes e material da cama do alojamento no períneo, vulva e sobre a área prolapsada, contribuindo para o agravamento da vaginite.

Além das vaginites crônicas, que potencializam os prolapsos, convém recordar que a posição anatômica do aparelho genital e a dos ligamentos na vaca são fatores que justificam a maior propensão desta patologia nessa espécie, quando comparada às outras espécies de animais domésticos. Vacas com comprimento vulvar exagerado, com defeito na coaptação dos lábios vulvares e/ou angulação defeituosa da vulva podem apresentar pneumovagina. A pneumovagina, associada à quebra da barreira exercida pelo vestíbulo vaginal, favorece a contaminação bacteriana, podendo propiciar o desenvolvimento de vaginite e, consequentemente, levando a esforços expulsivos (Fig. 5).

Figura 5. Fotografia da técnica de Mondino-Merck aplicada em vaca com laceração perineal e comprimento efetivo de vulva exagerado.

Os animais criados em baias, em função de sua genética, têm maior probabilidade de serem submetidos a repetidas colheitas de oócitos por punção guiada por ultrassonografia transvaginal. Essa técnica pressupõe a tração dos ovários, por manipulação retal, o que pode levar ao relaxamento do diafragma pélvico. Isto, aliado à manipulação vaginal, são fatores que predispõem à irritação e são geradores de tenesmo. As sequelas mais comuns das punções são as aderências ovarianas, as lesões cervicais e a fibrose do fundo vaginal, que modificam a arquitetura convencional das estruturas envolvidas. Adicionalmente, deve ser ressaltado que as sucessivas aspirações não permitem que o animal tenha fase progesterônica, contribuindo para a permanência do relaxamento excessivo e continuado do trato genital.

A exteriorização da mucosa por longos períodos leva a graus variáveis de inflamação, desidratação e até necrose superficial que podem ser agravados pela fricção da cauda do animal (Fig. 6). Nos prolapsos parciais que se recolhem espontaneamente, pode-se observar uma área do tubo vaginal desidratada, correspondendo à porção que se exterioriza. Esta área geralmente é espessa e adquire aspecto rugoso, contrastando com o restante da mucosa, que é lisa e fina (Fig. 7).

Os prolapsos encontrados podem se manifestar em diferentes graus e serem somente da parede lateral, dorsal ou ventral da vagina ou de vários segmentos associados, sendo que nos ventrais o meato urinário é exteriorizado.

Foram observados, em animais não gestantes, casos extremos de prolapso total da vagina com

exteriorização da cérvix, contrariando todas as definições clássicas para esta patologia, até então, somente observada em animais gestantes.

Figura 6. Fotografia de mucosa vaginal exteriorizada exibindo desidratação e início de necrose superficial (seta) em vaca.

Figura 7. Fotografia mostrando amplo segmento de mucosa vaginal prolapsada que adquire consistência rugosa e espessa em vaca.

O tratamento básico preconizado para o prolapso clássico gestacional são as suturas vulvar tipo Caslick,

Bühner ou Flessa, que vêm sendo utilizadas nesta nova modalidade de patologia. Quando indicado, deve-se tratar a vaginite e associar um regime alimentar a fim de reduzir o peso corporal dos animais.

Foi observado que a instituição do tipo de tratamento depende da cada caso. Nos prolapsos de grau leve, observados apenas quando o animal está em decúbito, muitas vezes medidas de higiêne e o controle da vaginite são suficientes. Nos prolapsos de grau intermediário, as técnicas convencionais de Caslick, Bühner ou Flessa podem ser aplicadas, porém na maioria das vezes, após a resolução temporária, as recidivas acontecem. Para fêmeas que apresentam comprimento efetivo de vulva exagerado, preconiza-se a técnica de Mondino-Merck, largamente utilizada em éguas com pneumovagina. Usando-se esse procedimento, é necessário deixar uma abertura vulvar que permita passar a guia do transdutor do ultrassom.

Foi constatado, em determinadas situações, que muitos profissionais aplicam pontos do tipo sultam, utilizando fio de nylon-4 no vestíbulo vaginal com o intuito de promover uma estenose parcial do lúmen vaginal. Este procedimento tem mostrado ser um recurso de alto risco, pois leva a lacerações mutiladoras de segmentos da mucosa vaginal (Fig. 8).

Figura 8. As fotografias mostram que o uso de técnicas inadequadas de contenção do prolapso na vaca pode provocar sérias mutilações nos lábios vulvares.

A colpoplastia é preconizada em todas as situações graves. Como não existe uma técnica específica descrita para a espécie bovina nesta nova e inusitada situação, tem sido utilizado o procedimento empregado na cadela. Com o animal em estação e em tronco apropriado, sob anestesia epidural e após higienização do períneo, exterioriza-se o segmento de mucosa que prolapsou, identificado por seu aspecto rugoso, removendo-o e procedendo à sutura das bordas com fio vicryl-2. Este fio de sutura, por ser absorvível, dispensa a remoção dos pontos (Fig. 9). Alguns profissionais, visando reduzir o custo, fazem a sutura com fio de nylon trançado.

É frequentemente observado sob a porção da mucosa retirada depósitos de gordura que, em algumas vacas, assumem formas nodulares múltiplas. Como reação adversa pós-operatória, pode ocorrer hematoma local e, em caso grave, formação de abscesso, consequência de contaminação bacteriana. Nos casos gravíssimos, suspensórios devem ser aplicados em animais recém-operados para reduzir a pressão sobre o períneo. Nas situações extremas, uma ou repetidas intervenções cirúrgicas podem ser necessárias. Cuidado adicional deve ser tomado nos prolapsos ventrais, pois a uretra e o meato urinário podem ser atingidos durante a cirurgia. Nestes casos, a passagem de sonda pela uretra antes de qualquer procedimento deve ser obrigatória.

Cobertura antibiótica sistêmica, aplicação de drogas anti-inflamatórias não esteroide e lavagens vaginais com água morna e antissépticos pouco irritativos devem ser instituídos no pós-operatório imediato.

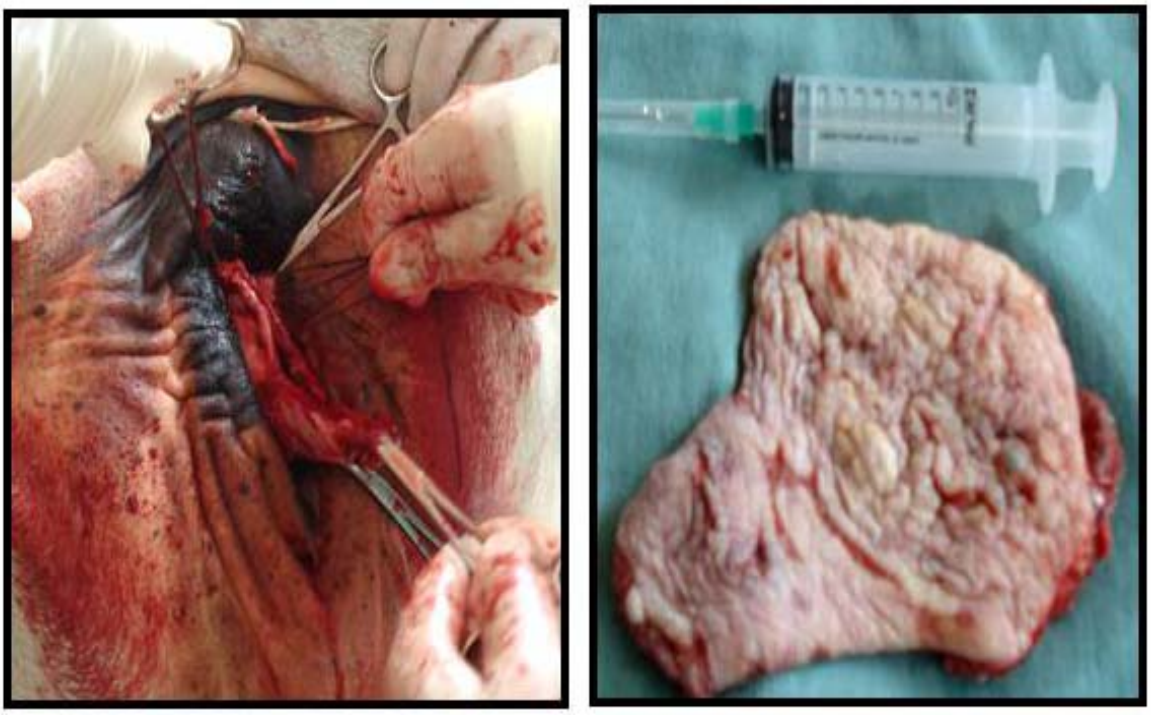

Figura 9. As fotografias ilustram parte do procedimento cirúrgico e o fragmento de mucosa vaginal excedente removido de uma vaca com prolapso.

Considerações finais

Com exceção da cadela, não há relato na literatura de prolapso vaginal em fêmeas não gestantes; dessa forma, pode-se afirmar que se trata de uma nova patologia na espécie bovina.

Essa patologia em fêmeas não gestantes pode ter origem multifatorial, incluindo como causa o acesso à vagina repetidamente quando da punção ovariana para colheita de oócitos. Medidas preventivas são aconselhadas no uso desta técnica para minimizar as sequelas.

A recidiva do prolapso em animais recém-operados pode ocorrer, e, nestes casos, novas intervenções se fazem necessárias. Até o momento, não existe uma técnica específica que tenha pleno êxito na correção definitiva do problema. A abordagem a ser utilizada dependerá de cada caso, haja visto que as causas são geralmente multifatoriais.

Referências

Drost M. Complications during gestation in the cow. *Theriogenology*, v.68, p.487-491, 2007.

Grunert E, Birgel EH. *Obstetrícia veterinária*. 3. ed. Porto Alegre: Editora Sulina, 1989. 323p.

Grunert E, Bove S, Stopiglia AV. Prenhez patológica. *In*: Grunert E, Bove S, Stopiglia AV (Ed.). *Manual de obstetrícia veterinária*. 3.ed. Porto Alegre: Livraria Editora Sulina, 1977. p.23-49.

Hudson RS. Surgical procedures of the reproductive system of the cow. *In*: Morrow DA. (Ed.). *Current therapy in theriogenology*. Philadelphia: WB Saunders, 1980. p.257-271.

Momont H. Bovine reproductive emergencies. *Vet Clin N. Am. Food Anim*, v.21, p.711-727, 2005.

Prestes NC, Landim-Alvarenga FC. *Medicina veterinária, obstetrícia veterinária*. Rio de Janeiro: Guanabara-Koogan, 2006. 241p.

Purohit RC. Anesthesia. *In*: Wolfe DF, Moll HD (Ed.). Large animal urogenital surgery. 2. ed. Baltimore: Williams and Wilkins, 1998. p.184-185.

Risco CA, Reynolds JR, Hird DE. Uterine prolapse and hypocalcemia in dairy cows. *J Am Vet Med Assoc*, v.185, p.1510-1513, 1984.

Roberts SJ. *Obstetrícia veterinaria y patologia de la reproduction: teriogenologia*. Buenos Aires: Hemisferio Sur, 1979. 1021p.

Roberts SJ. *Veterinary obstetrics and genital diseases: theriogenology*. Woodstock, NY: S. Roberts, 1986. 776p.

Schaefers-Okkens AC. *Vaginal edema and vaginal fold prolapse in the bitch, including surgical management international*. Ithaca: NY Veterinary Information Service, 2001. Disponível em www.ivis.org.

Toniollo GH, Vicente WRR. Patologia da gestação. *In*: Toniollo GH, Vicente WRR. (Ed.). *Manual de obstetricia veterinária*. São Paulo: Livraria Varela, 1995. p.43-64.
Wolfe DF, Carson RL. Surgery of the vestibule, vagina and cervix. *In*: Wolfe DF, Moll HD. (Ed.). *Large animal urogenital surgery*. 2. ed. Baltimore: Williams and Wilkins, 1998. p.398-406.
Youngquist RS. Surgical correction of abnormalities of the genital organs of cows. *In*: Youngquist RS. *Current therapy in large animal theriogenology*. Philadelphia: WB Saunders, 1997. p.429-440.