

**Avaliação do desenvolvimento fetal e acompanhamento da gestação e parto
pela ultra-sonografia em cadelas**
*Evaluation of the fetal development and accompaniment of the gestation and parturition
by ultrasonography in bitches*

Maria Juliana Dias Teixeira¹; Aurea Wischra²

¹Programa de Pós-graduação em Ciência Veterinária; ²Depto de Medicina Veterinária,
Universidade Federal Rural de Pernambuco (UFRPE), 52171-900 Recife, PE, Brasil
Correspondência: majutei@hotmail.com; aurea@ufrpe.br

Resumo

O exame de ultra-som tem sido cada vez mais reconhecido pelos médicos veterinários como um método complementar eficaz de avaliação clínica, sendo que na rotina em pequenos animais as solicitações de avaliação mais frequentes são do aparelho genito-urinário, em machos e fêmeas. Este artigo tem como objetivo abordar a utilização da ultra-sonografia no acompanhamento de gestação e parto, na avaliação do desenvolvimento, vitalidade ou anormalidades fetais, bem como na prevenção de problemas obstétricos e na indicação do melhor momento para a cesariana eletiva.

Palavras-chave: ultra-som, gestação, cesariana, cadela.

Abstract

The ultrasound exam is being recognized by veterinarians as an efficient tool of clinical examinations, and most frequent solicitations in dogs are related to the genital-urinary system in males and females. The aim of the article is to discuss the use of the ultrasound to accompany gestation and parturition, to evaluate fetal development and vitality, to diagnose fetal abnormalities, to prevent obstetrical problems and to indicate the better moment for elective caesarian section.

Keywords: Ultrasound, gestation, caesarian, bitch.

Introdução

Devido ao avanço tecnológico dos aparelhos de ultra-sonografia, associado à maior experiência dos profissionais especializados, o exame ultra-sonográfico tem sido cada vez mais utilizado pelos clínicos (Addad, 1999). Após alguns resultados positivos, a ultra-sonografia tornou-se também um meio de diagnóstico importante e de rotina, aplicado na medicina veterinária, principalmente por ser um exame de fácil execução, não invasivo, tornando dispensável a sedação do animal.

Os exames de cães e gatos mais frequentes na clínica são os do sistema urinário, digestivo e reprodutor (masculino e feminino), sendo mais solicitado o diagnóstico de gestação, realizado a partir de 18 dias da concepção (Dietze, 1986). A ultra-sonografia é, comprovadamente, o meio de diagnóstico mais preciso para avaliação da prenhez, podendo ser utilizado em períodos bem precoces após a cobertura natural ou inseminação artificial. Por meio dela, a prenhez pode ser confirmada, a idade gestacional avaliada (tomando-se como base o tamanho dos fetos e/ou suas estruturas anatômicas), além de que as condições vitais dos fetos, as medidas e as frequências cardíacas dos mesmos podem ser mensuradas (Serra e Guimarães, 1996; Rodrigues e Rodrigues, 1999).

Contudo, esta avaliação pode falhar quanto à contagem do número de fetos, especialmente se este for superior a quatro. Segundo Serra e Guimarães (1996), a precisão na determinação do número de fetos está influenciada pelo fato de que a imagem, visualizada na tela do monitor do equipamento, reproduz pequenas secções transversais ou longitudinais do útero. Durante o exame do abdome da fêmea, não é possível visualizar totalmente o útero em um único corte; dificultando, com isso, a contagem dos fetos.

O exame de ultra-sonografia nas duas primeiras semanas após o acasalamento pode demonstrar um aumento sequencial da parte do útero localizada dorsalmente à bexiga, o que é indicativo de uma possível gestação. Pode-se fazer um diagnóstico positivo de gestação ao identificar-se uma estrutura focal, esférica e sem eco (bolsa gestacional); circundada por uma parede hipoecóica (útero e placenta) e contendo uma área hiperecóica (o tecido fetal) (Mialot, 1984; Dietze, 1986).

Sob condições ótimas (resolução de imagem do aparelho e transdutor adequado, porte do animal e repleção vesical), a detecção dos sacos gestacionais pode ser possível aos 18 dias após o último dia de cobertura, no entanto é importante lembrar que, apesar de o diagnóstico sonográfico da gestação ser considerado fácil, assegurar que uma cadela está ou não gestante requer alguns cuidados: primeiro, as condições técnicas como a

repleção vesical, volume de fezes ou gás intestinal e qualidade da imagem podem dificultar o exame adequado do sistema genital e, segundo, a precisão em afirmar que a fêmea não está gestando depende do relato do proprietário com absoluta exatidão sobre a última data da cobertura (Dietze, 1986; Kähn, 1994; Serra e Guimarães, 1996; Addad, 1999; Rodrigues e Rodrigues, 1999).

A determinação do dia provável do parto pode ser realizada por meio da dosagem sérica de hormônio luteinizante (LH), considerando que o pico pré-ovulatório de LH ocorre cerca de 65 ± 1 dias antes do parto. No entanto este método não é comercialmente utilizado, pois são necessárias várias coletas sanguíneas com a finalidade de detectar o momento exato do pico hormonal, aumentando os custos e o desconforto para o paciente.

Outra forma de prever o dia do parto é por meio de esfregaços vaginais. O parto deve ocorrer entre 56 e 57 dias após a visualização de células características de diestro no esfregaço (Concannon, 2000), porém da mesma forma que a dosagem hormonal, as amostras devem ser coletadas em dias alternados e seqüenciados para identificar o início do diestro pela leitura da lâmina.

A ultra-sonografia em tempo-real, além de diagnosticar a gestação, permite acompanhar o crescimento fetal, por meio de mensurações das dimensões lineares de partes do corpo e surgimento de estruturas anatômicas, oferecendo uma idéia bastante aproximada da idade gestacional (Rodrigues e Rodrigues, 1999).

O exame ultra-sonográfico pode ser realizado em qualquer período da gestação, mas pode sub ou sobre estimar o momento do parto se não forem levados em conta o tamanho e a raça da fêmea gestante. Cálculos e tabelas foram formulados para determinar o tempo de gestação de acordo com o tamanho de estruturas fetais nas raças Labrador e Beagle, porém, não há informações sobre a eficiência desses cálculos em outras raças (Gül *et al.*, 2000). Estudos realizados em Cocker Americano (Berinson *et al.*, 2003), Rottweiler (Teixeira *et al.*, 2003) e Chow-Chow (Souza *et al.*, 2005) revelaram que há alta correlação das medidas fetais com a previsão da data para o parto.

Este artigo tem como objetivo abordar a utilização da ultra-sonografia no acompanhamento de gestação e parto, na avaliação do desenvolvimento, vitalidade ou anormalidades fetais, bem como na prevenção de problemas obstétricos e na indicação do melhor momento para a cesariana eletiva.

Acompanhamento da gestação

A ultra-sonografia revela valiosas informações como a vitalidade fetal, o desenvolvimento da organogênese e o amadurecimento dos órgãos. Frente a estas informações, cabe ressaltar outro aspecto importante na avaliação da gestação, que diz respeito ao perfil individual de cada feto, em que podem ser diagnosticadas anormalidades fetais em diferentes graus de comprometimento (para o feto, a ninhada e/ou a gestante) inclusive fetos mortos e em processo de mumificação ou maceração. No entanto, os achados sonográficos não podem determinar a causa da morte fetal, que é mais comum na primeira metade da prenhez (England *et al.*, 1990).

O segundo mês da gestação em cadelas é também o momento em que ocorrem as mudanças mais evidentes na anatomia fetal. Porém, a data da gestação baseada nestes parâmetros torna-se menos acurada para raças miniaturas e gigantes, ou ainda para gestações contendo um ou dois fetos (Yeager *et al.*, 1992). A estimativa do tempo de gestação baseada nas aparências anatômicas pode ser influenciada pela experiência do operador ou por fatores técnicos (incluindo a frequência do transdutor) que afetam a resolução da imagem ultra-sonográfica (Beck *et al.*, 1990).

Parto iminente e indicação para cesariana eletiva

As emergências obstétricas são freqüentes na espécie canina e, em algumas situações, sem êxito para ninhada e parturiente. Os exames pré-natais nestes casos são excelentes auxiliares, pois uma cadela gestante em terço final de gestação pode apresentar distúrbios de saúde e ser tratada e monitorada, fazendo-se o acompanhamento da gestação, reduzindo os riscos à gestante e até mesmo assegurar a vida dos neonatos.

Nos casos de parto iminente, a ultra-sonografia apresenta limitação quanto aos aspectos relativos a contrações, dilatação do canal do parto, atitude e posição fetal. Por outro lado, avalia a vitalidade fetal (batimentos cardíacos deprimidos ou não), contribuindo para a conduta médica. Nas intervenções cirúrgicas, em cadelas com indicação de cesariana, além dos aspectos clínicos referentes à cadela, a ultra-sonografia tem papel fundamental na avaliação do amadurecimento fetal, por meio das características das alças intestinais e rins. Pode-se avaliar a motilidade e as paredes intestinais; além do parênquima renal e seu tamanho (Carvalho, 2004).

Em situações programadas, as cesarianas eletivas podem ser executadas seguramente depois de 63 dias da onda de LH. Porém, é necessária uma avaliação clínica, devendo-se ter a preocupação voltada não só para a cadela, mas também para os filhotes.

Em raças braquicefálicas (por exemplo, Boxer e Bulldog), a espera até o dia 65 ou 66 de gestação pode resultar em parto espontâneo, no entanto, sem sucesso, e ser necessária uma cesariana de urgência. Embora não existam dados publicados sobre a incidência de problemas durante o parto nestas raças, a cirurgia antecipada pode ser importante para evitar perda dos filhotes, tendo a avaliação ultra-sonográfica como parâmetro do

amadurecimento fetal.

Administrando e cronometrando a gestação quando se desconhece o dia de ovulação

O período gestacional pode ser calculado com base em vários parâmetros. Em cadelas, a transição do estro para metaestro (diestro) pode ser caracterizada pelo aparecimento de uma secreção vaginal espessa. Esta transição acontece, tipicamente, entre sete e nove dias depois da onda de LH, ou aproximadamente 57 dias antes do parto. No entanto, este período não é muito preciso, podendo variar do dia seis ao dia 11 (Concannon, 2000).

No início da gestação, os cornos uterinos podem ser palpáveis pelo abdome, fazendo uma estimativa de 1cm para o período dos dias 22 a 24 e de 3cm para dia 32 após a onda de LH, referência que é bastante útil, mas requer experiência em palpação.

O estudo da ultra-sonografia estabeleceu relações da data da gestação com a onda de LH e, além de descrever vários aspectos sonográficos, estabeleceu marcos de desenvolvimento fetal que podem ser usados para calcular a fase de gestação, quando o dia da onda do LH não é conhecido (Yeager e Concannon, 1990; Yeager *et al.*, 1992; Yeager e Concannon, 1995a, b).

Outros detalhes que envolvem o desenvolvimento fetal podem ser informados pela ultra-sonografia (Yeager e Concannon, 1990; Yeager *et al.*, 1992; Yeager e Concannon, 1995a, b), incluindo a visualização do crânio por volta de 25 dias (Fig. 1), dos membros fetais que brotam entre 33 a 35 dias; dos olhos, rim e fígado entre os dias 39 a 47; e intestino entre os dias 57 a 63. A título de comparação, pela radiografia, o crânio fetal é raramente visível antes do dia 45 (começa a ser radiopaco entre os dias 47 a 49); ossos pélvicos não são visíveis antes do dia 53 e normalmente são vistos facilmente em torno do dia 57; dentes fetais não são vistos antes do dia 58, sendo mais evidentes no dia 63 (Concannon e Rendano, 1983).

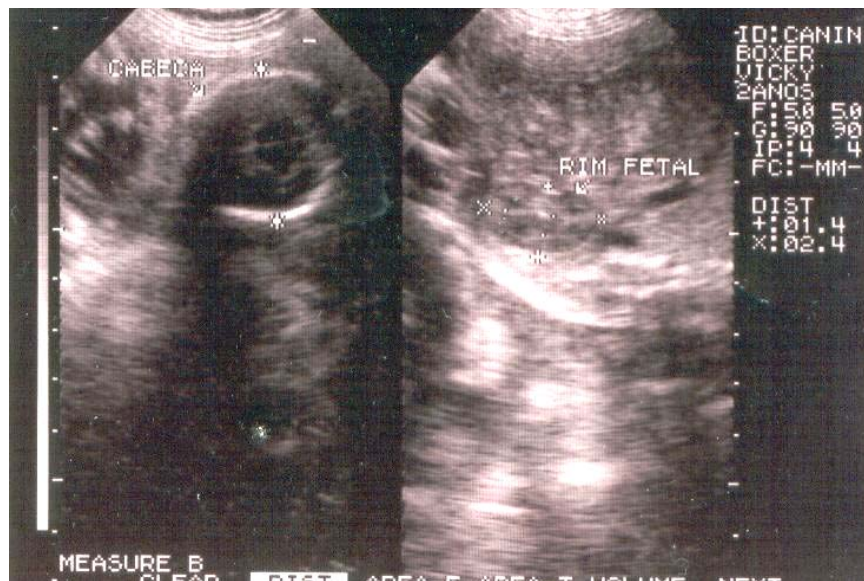

Figura 1. Cabeça fetal (esquerda) medindo 2,7cm, e rim (direita) medindo 2,4cm x 1,4cm, aos 60 dias de gestação em cadela da raça Boxer, utilizando transdutor com frequência de 5Mhz.

Órgãos parenquimatosos variam de ecogenicidade durante o desenvolvimento fetal. O pulmão e o fígado são relativamente isoecóicos quando observados no início, sem uma definição clara entre eles, a diferenciação é realizada pela localização em relação ao coração, estômago e bexiga urinária. Porém, os pulmões se tornam hiperecóicos em relação ao fígado com o desenvolvimento fetal (entre 38 e 42 dias de gestação) (Yeager *et al.*, 1992).

Os rins e os olhos são identificados entre os dias 39 e 47. Os rins são hipocóicos com pelves anecóicas evidentes. Com o tempo, o córtex renal e a medula podem ser diferenciados, e a pelve torna-se menos dilatada (Fig. 2). O intestino é observado mais tarde, entre o 57º e o 63º dia de gestação (Yeager *et al.*, 1992).

A Tab. 1 mostra um resumo dos eventos do desenvolvimento fetal visualizados pela ultra-sonografia (Yeager *et al.*, 1992; Serra e Guimarães, 1996; Concannon, 2000).

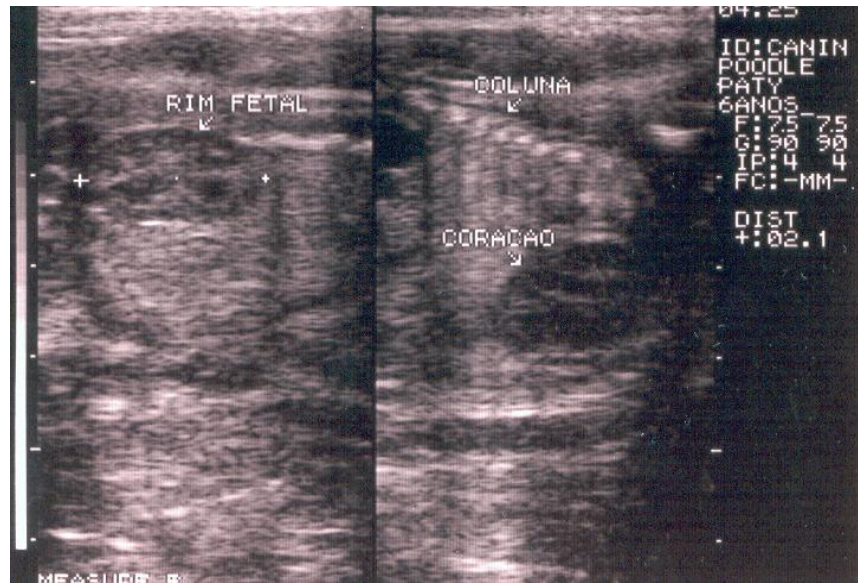


Figura 2. Rim fetal (esquerda) medindo 2,1 cm e coração (direita) aos 63 dias da gestação em cadela da raça Poodle, utilizando transdutor com frequência de 7,5Mhz.

Tabela 1. Evolução cronológica da visualização de estruturas fetais pela ultra-sonografia com base no dia da onda de LH, em caninos.

Dias	Estrutura visível na ultra-sonografia
18	Vesículas embrionárias > 1mm
23	Embriões visíveis, maior ecogenicidade na pólo embrionário
23-25	Batimentos cardíacos
25	Definição da cabeça e corpo do embrião
28	Placenta e cordão umbilical, bolsa alantoideana
28- 30	Aparecimento do tubo anecóico precursor da aorta, início da mineralização do esqueleto (primeiro a mandíbula, depois a coluna torácica e finalmente toda a coluna, que aparece hiperecólica)
31-35	Vasos de maior calibre aparecem como estruturas anecóicas cilíndricas, movimentos fetais
37-38	Mineralização das costelas com aparecimento de sombra acústica
38-42	Diferenciação do fígado e pulmões, sendo o pulmão mais ecogênico do que o fígado. Visualização de estômago, bexiga e dos hemisférios cerebrais.
40	Diferenciação das quatro câmaras cardíacas anecóicas
43-45	Distinção das cavidades torácica e abdominal
45	Visualização dos rins. Córtex mais ecogênica do que a medula renal.
47	Visualização de todo o esqueleto
53	Distinção de estômago e duodeno
58-63	Visualização do timo e dos movimentos intestinais

Fonte: Yeager *et al.* (1992); Serra e Guimarães (1996) e Concannon (2000).

Considerações finais

Embora o convívio dos animais de companhia com o homem venha aumentando cada vez mais, deve-se ter o cuidado de não interferir nos aspectos fisiológicos e comportamentais do parto, bem como na escolha do ambiente que a parturiente necessita. Qualquer descuido pode levar ao aparecimento de parto distócico. Neste contexto, o acompanhamento da gestação pelo exame-ultrasonográfico pode prevenir o aparecimento de problemas durante o parto. A ultra-sonografia é um método de exame preciso que contribui para avaliação da gestação, permitindo o diagnóstico precoce de anormalidades e possibilitando a avaliação do desenvolvimento e



da vitalidade fetal nos momentos próximos ao parto.

A indicação da cesariana é exclusiva de um profissional capacitado que, após exame clínico e exames complementares, tem o discernimento para conduzir cada caso, sendo o exame ultra-sonográfico um bom aliado nestas ocasiões.

Na realização do exame com a finalidade de indicação da cesariana, deve-se dar atenção às imagens sonográficas fisiológicas dos fetos, tais como: padrões de ecogenicidade dos órgãos, movimentos de cada feto, frequência do batimento cardíaco e, por fim amadurecimento dos intestinos e rins.

Com esse exame, é possível melhorar o índice de sucesso na sobrevivência das ninhadas, bem como proporcionar cuidados neonatais mais eficientes.

Referências

- Addad CA.** Ultra-sonografia. *Nosso Clínico*, v.2, n.9, p.20-22, 1999.
- Beck KA, Baldwin CJ, Bosu WTK.** Ultrasound prediction of parturition in queens. *Vet Radiol*, v.31, p.32, 1990.
- Berinson K M, Silva VR, Teixeira MJCD, Souza DMB, Amorim MA, Wischral A.** Mensurações ultrasonográficas de estruturas fetais para obtenção de equações determinando a idade gestacional em cadelas da raça Cocker Spaniel Americana. In: Congresso Nacional da ANCLIVEPA, 24, 2003, Belo Horizonte. *Anais ...* Belo Horizonte: ANCLIVEPA, 2003. CD-ROM.
- Carvalho, CF.** *Ultra-sonografia em pequenos animais.* São Paulo: Roca, 2004. 365p.
- Concannon PW.** Canine pregnancy: predicting parturition and timing events of gestation In: Concannon PW, England G, Verstegen J, Linda-Forsberg C (Ed.). *Recent advances in small animal reproduction.* Ithaca: International Veterinary Information Service, 2000. Disponível em www.ivis.org.
- Concannon PW, Rendano V.** Radiographic diagnosis of canine pregnancy: onset of the skeletal radiopacity in relation to times of breeding, preovulatory luteinizing hormone release, and parturition. *Am J Vet Res*, v.44, p.1506-1511, 1983.
- Dietze A.** A exploração ultra-sonográfica no diagnóstico de condições reprodutivas em pequenos animais. In: Kirk RW. *Atualização terapêutica veterinária: pequenos animais.* São Paulo: Manole, 1986. v.2, p.1586-1590.
- England GCW, Concannon PW, Verstegen JP.** Studies on canine pregnancy using B-mode ultrasound: Development of the conceptus and determination of gestational age. *J Small Anim Pract*, v.31, p.324-329, 1990.
- Gül A, Kotan Ç, Ugras S, Alan M, Gül T.** Transverse uterine incision non-closure versus closure: an experimental study in dogs. *Eur J Obstet Gynecol Reprod Biol*, v.88, p.95-9, 2000.
- Kähn W.** Ultrasonography in dogs and cats. In: *Veterinary reproductive ultrasonography.* London: Mosby-Wolfe, 1994. p.226-252.
- Mialot JP.** Gestação (diagnóstico, patologia, obstetrícia) e pós-parto. Patologia da reprodução dos carnívoros domésticos. *Hora Vet*, v.4, p.17-27, 1984.
- Rodrigues BA, Rodrigues JL.** Aspectos diagnósticos no pré-natal da fêmea canina. *Hora Vet*, v.19, n.110, p.12-16, 1999.
- Serra EG, Guimarães KS.** Avaliação ultra-sonográfica da gestação na espécie canina. *Clin Vet*, v.1, n.5, p.18-19, 1996.
- Souza DMB, Berinson KM, Teixeira MJCD, Amorim MA, Wischral A.** Previsão da data do parto em cadelas das raças Cocker Spaniel Americano e Chow-Chow, a partir de medidas fetais tomadas por ultra-sonografia. In: Congresso Brasileiro de Reprodução Animal, 16, 2005, Goiânia. *Anais: Resumos* Belo Horizonte: CBRA, 2005. CD-ROM.
- Teixeira MJCD, Berinson KM, Souza DMB, Wischral A.** Previsão da data do parto em cadelas de diferentes portes a partir de medidas fetais tomadas por ultra-sonografia. In: Simpósio de Pesquisa e Pós-Graduação, 4, 2003, Recife. *Anais ...* Recife: UFRPE, 2003. CD-ROM.
- Yeager AE, Concannon PW.** Association between the preovulatory luteinizing hormone surge and the early ultrasonography detection of pregnancy and fetal heartbeats in beagle dogs. *Theriogenology*, v.34, p.655-665, 1990.
- Yeager AE, Concannon PW.** Ovaries. uterus. In: Green RW (Ed.). *Small animal ultrasound.* Philadelphia: Lippincott, Williams & Wilkins, 1995a. p.293-303.
- Yeager AE, Concannon PW.** Ultrasonography of the reproductive tract of the female dog and cat. In: Kirk R, Bonagura J. (Ed.). *Current veterinary therapy.12.* Philadelphia: WB Saunders, 1995b. p.1040-1052.
- Yeager AE, Mohammed HO, Meyers-Wallen V, Vannerson L, Concannon PW.** Ultrasonographic appearance of the uterus, placenta, fetus, and fetal membranes throughout accurately timed pregnancy in beagles. *Am J Vet Res*, v.53, p.342-351, 1992.